

心臓超音波での計測・評価について

(沖縄県立南部医療センター・こども医療センター小児循環器内科 佐藤誠一先生のご好意による、無断転用を禁ず)

【最低限必要な画像】

1. 必須項目を測定した静止画
2. ①四腔断面像、②長軸像、③大動脈基部断面像の動画

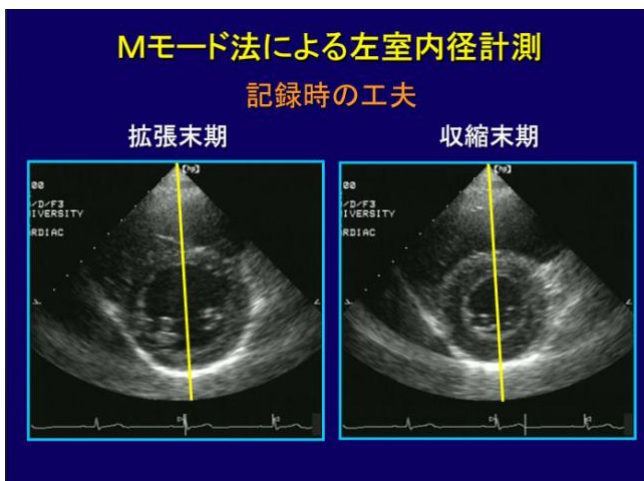
【心エコーのチェック項目(赤字は必須項目)】

- 1) 心筋情報; **壁厚(心室中隔、左室後壁)**
- 2) 収縮能; **LV Dd/Ds、EF(Mモード法:Pombo法)**、拡張末期/収縮末期容積(ml)(modified Simpson)、LV Tei index
- 3) 拡張能; 左室・右室流入血流(E/A、DT)
- 4) 血流速度; 左室・**右室流出路血流速度**(基本はPWで、2m/secを越える場合にはCWで)
- 5) 径測定; **大動脈弁輪径、肺動脈弁輪径、僧帽弁輪径、三尖弁輪径、右室/左室径(四腔断面像での弁から心尖までの距離の比)**、LA/Ao(大動脈径、左房径)、下大静脈
- 6) **弁逆流; 有無と程度**
- 7) 合併症; **ASD/PFOの有無と径、小短絡筋性部 VSDの有無と径、PDAの有無と径、右室内肉柱消失の有無、類洞交通の有無**
- 8) 右室腔内での計測(拡張末期で計測): RVD1、RVD2、RVOT Prox、RVOT Distal

【チェック項目計測時の注意点】

- 1) **心筋情報; 壁厚(心室中隔、左室後壁)**

左室乳頭筋レベルで記録する。長軸像、短軸像いずれでも構わないが、心室中隔に垂直にビームが入るように考慮する。



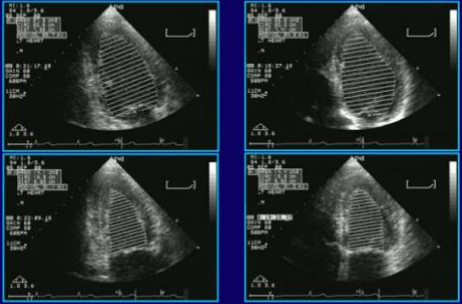
- 2) **収縮能; LV Dd/Ds、EF(Mモード法:Pombo法)**

収縮能の計測は、左室乳頭筋レベルで記録する。長軸像、短軸像いずれでも構わないが、心室中隔に垂直にビームが入るように考慮する。

左室収縮率(LVEF) :ASEのガイドラインにおいて最も勧めている評価法は断層法(modified Simpson法)であるが、小児科領域では一般的にはPombo法を用いている。Simpson法で求める場合には、心尖部曲腔像および二腔像より心内膜面をトレースし、拡張末期容量および収縮末期容量から求める。心尖部の内膜構造を鮮明に描出する。LVの直交する2断面を描出することを常に意識する。

記録・計測を行う前のチェックポイント

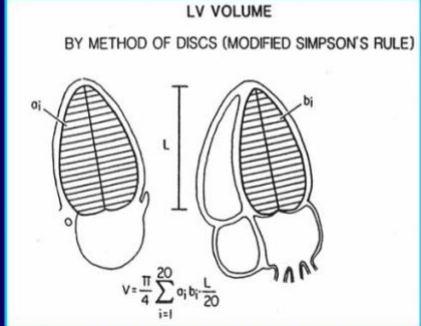
✓心尖部をとらえる



直交する二断面で求めた左室長径の差が10%以内

左室駆出率(左室容積)算出

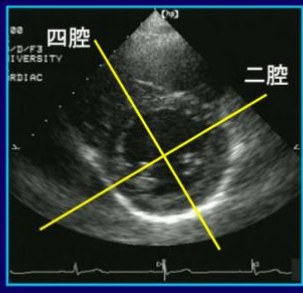
LV VOLUME
BY METHOD OF DISCS (MODIFIED SIMPSON'S RULE)



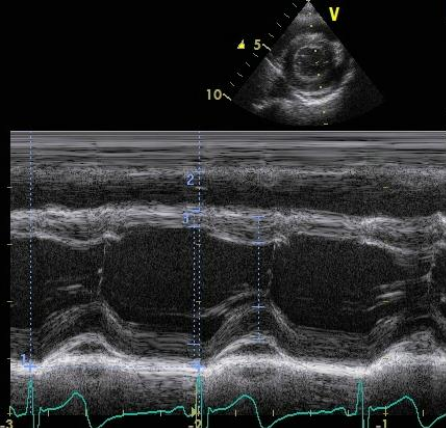
(Schiller NB, et al; JASE 2: 358-367, 1989)

記録・計測を行う前のチェックポイント

✓直交する二断面を描出する



四腔 二腔



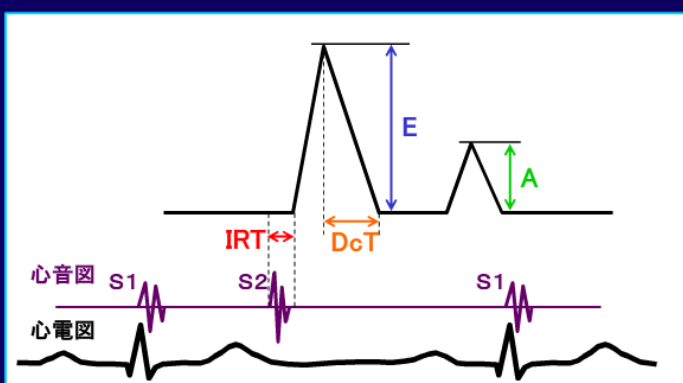
1 Time	898.3 ms
HR	66.8 BPM
CO(Cube)	3.91 l/min
CI(Cube)	4.77 l/min/m ²
2 RVIDd	13.9 mm
3 IVSd	5.8 mm
LVIDd	41.2 mm
LVPWd	6.6 mm
IVSs	9.1 mm
LVIDs	22.6 mm
LVPWs	11.3 mm
EDV(Cube)	70.1 ml
ESV(Cube)	11.6 ml
EF(Cube)	83.5 %
%FS	45.1 %
SV(Cube)	58.6 ml
SI(Cube)	71.4 ml/m ²
IVSd Normal	5.4 mm
%N IVSd	108.2 %

拡張期は QRS 直上で計測し、収縮期波 T 波の終末点に合わせる。(GE 社の心電図は終末点に分かりにくい) T 波終末点は、左室後壁の収縮ピークより若干早期になる。

3) 拡張能;左室・右室流入血流(E/A, DT)

左室・右室流入血流(E/A, DT)の記録は、原則として四腔断面像で統一して計測する。角度補正は行わずビーム入射角度が 30 度以内になるように工夫する。

左室流入血流速度波形

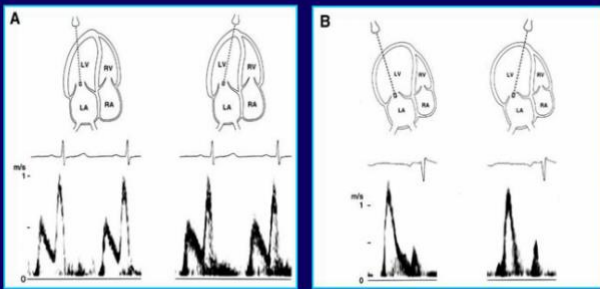


心音図 S1 S2 S1
心電図

E:急速流入波 DcT:E波 減速時間
A:心房収縮波 IRT:等容弛緩時間

左室流入血流速度波形に及ぼす影響

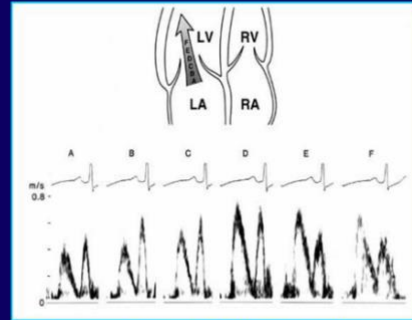
ドプラ入射角



(Appleton CP, et al: JASE 10: 271-292, 1997)

左室流入血流速度波形に及ぼす影響

サンプルボリュームの位置

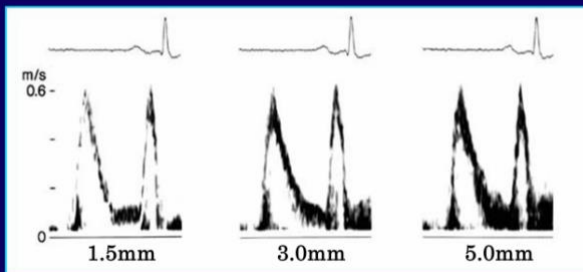


(Appleton CP, et al: JASE 10: 271-292, 1997)

ドプラの入射角が弁輪に対して垂直に、ビームが流入血流に対して平行になるよう断面設定を行う。サンプリングポイントは弁輪部から coapt 部の間とする。

左室流入血流速度波形に及ぼす影響

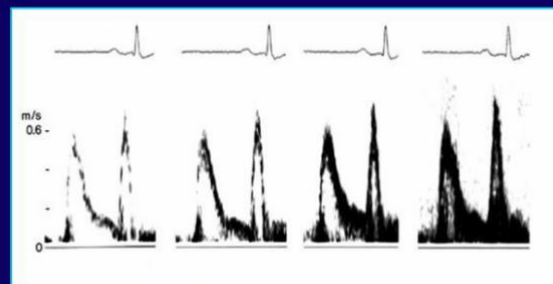
サンプルボリュームの大きさ



(Appleton CP, et al: JASE 10: 271-292, 1997)

左室流入血流速度波形に及ぼす影響

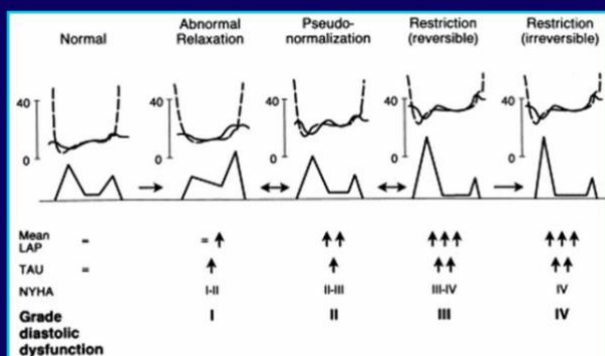
ドプラゲイン



(Appleton CP, et al: JASE 10: 271-292, 1997)

サンプリングボリュームの大きさは 2.0-3.0mm が適切と考える。ゲインは高すぎず低すぎず。ドプラ波形はプロファイルが連続して見えるように調節する。ゲインが高すぎると過大評価する。『薄いひげ』の最先端を採用しない。

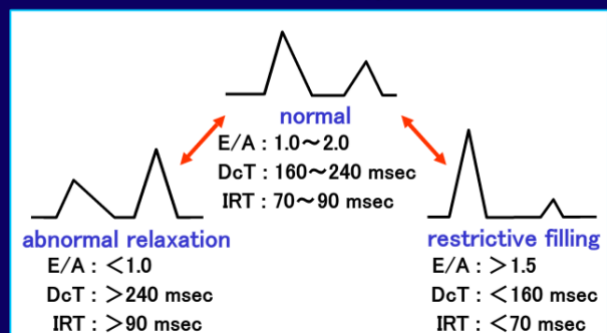
左室流入血流速度波形による左室拡張能評価



(Nishimura RA, et al: JACC 1997; 30: 8-18)

左室流入血流速度波形

パターン分類



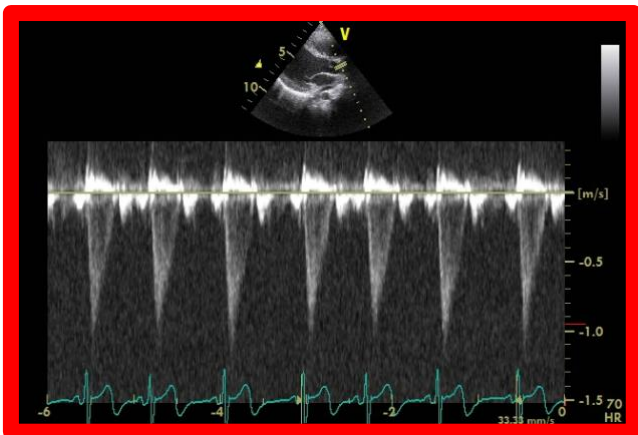
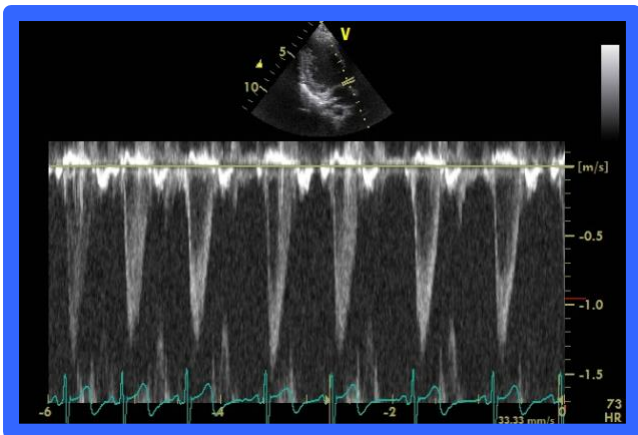
拡張能の評価は上図のパターン分類を参考にする。

4) 血流速度;左室・右室流出路血流速度(基本はPWで、2m/secを越える場合にはCWで)

血流速度の計測も角度補正は行わず、ビーム入射角度が 30 度以内になるように工夫する。

良

悪



5) 径測定;LA/Ao(左房径/大動脈径)

左房径/大動脈径は通常の LA/Ao 比の測定で求める。

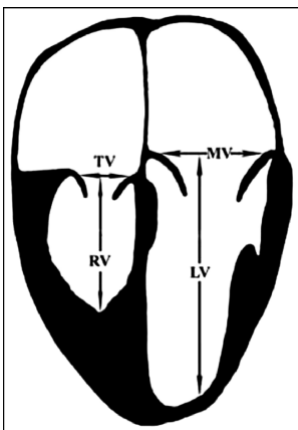
LA/Ao比

左室長軸断面から左房、大動脈バルサルバを垂直に切り、M-mode計測に移ります。左図のように、画角が中隔と大動脈前壁を切る点(画角両端の赤点)を結ぶ直線がプローブと並行に、水色の長さが等しくするようにします。

大動脈径は一番後に動いた時相で、左房は一番大きな時相で計測します。下右のように、大動脈・左房ともに壁の前から前まで計測して下さい。

この際、左房後壁が肺静脈を含まないように、留意してください。

右室/左室径(四腔断面像での弁から心尖までの距離の比)



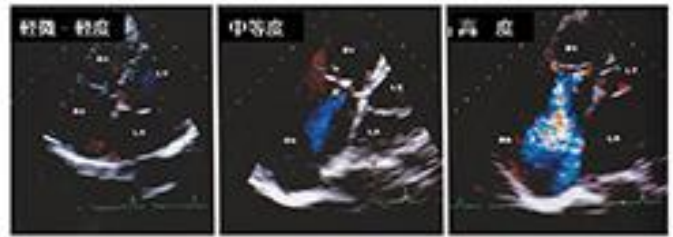
拡張末期で、房室弁の中央から心尖部までの距離を左室、右室で測定する。

6) 弁逆流;有無と程度、ピーク血流速度(三尖弁逆流のみ)

ビーム入射角度が 30 度以内になるように工夫する。2m/s を超えるときは CW で計測する。

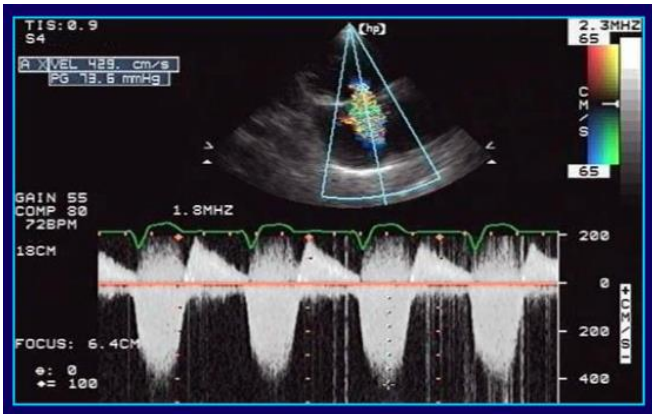

図4 三尖弁逆流の重症度評価



ゲインは高すぎず低すぎず。M モードでは壁描出が連続して見えるように。ドプラ波形はプロファイルが連続して見えるように調節し、『薄いひげ』の最先端を採用しない(過大評価してしまう)。

7) 合併症の確認

ASD/PFO の有無と径

小短絡筋性部 VSD の有無と径

PDA の有無と径

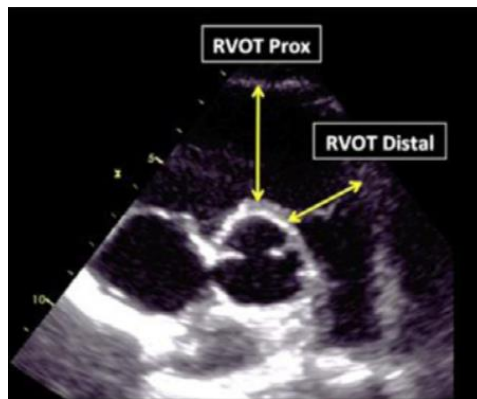
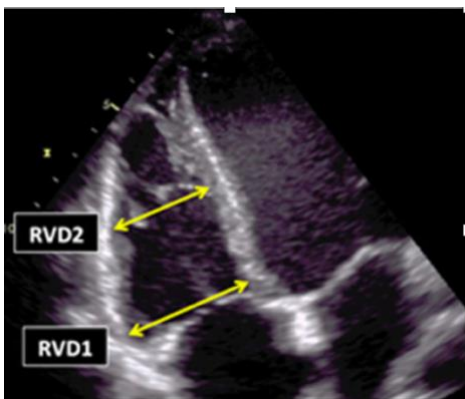
右室内肉柱消失の有無

類洞交通の有無

8) 右室腔内での計測:拡張末期(必須ではありませんが、最低限この 2 つの view を保存してください)

RV 流入部での計測

RV 流出路での計測



RVD1: 四腔断面像での三尖弁直下の RV 最大距離

RVD2: 四腔断面像での moderator band レベルでの RV 最大距離

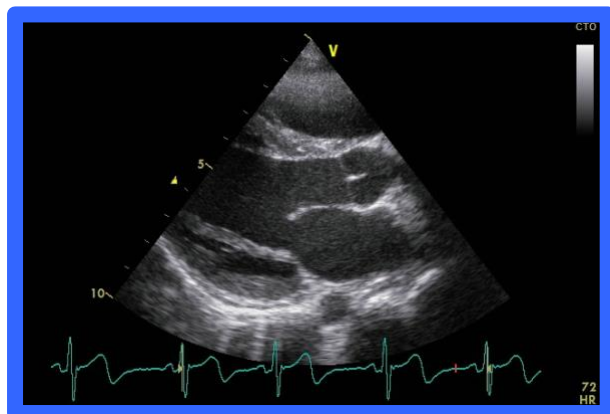
RVOT Prox: 短軸像での右室前壁から大動脈弁までの最大距離

RVOT Distal: 短軸像での肺動脈弁直下の RV 最大距離

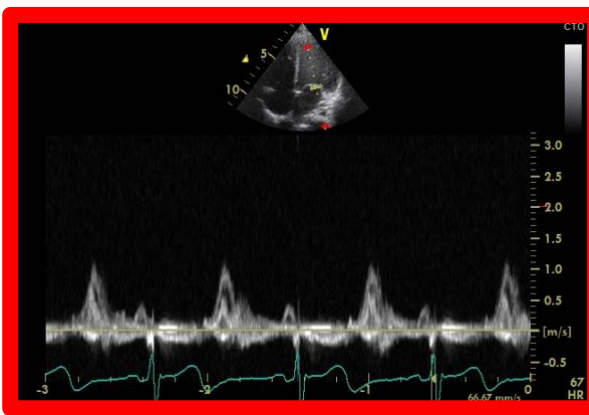
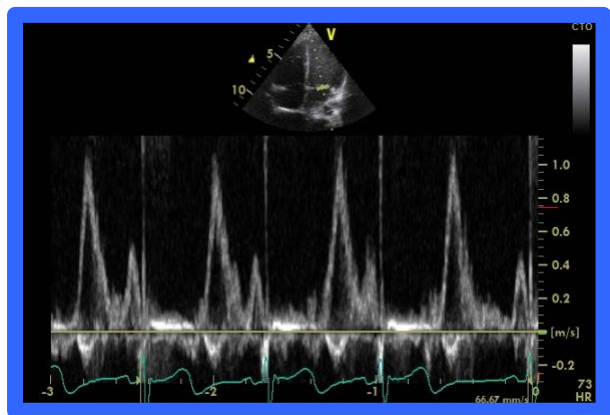
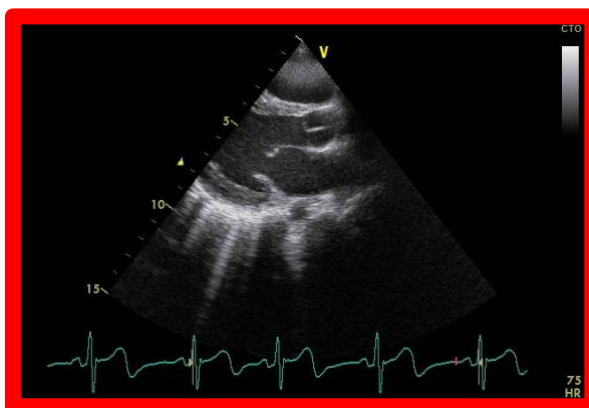
【心エコー記録時のポイント】

1) Bモード、Mモード、ドプラなど、すべての描出を適切なサイズで行う。画面の半分以上のサイズで描出する。半分以下の小さなサイズでは、すべての計測で誤差が大きくなる。

良

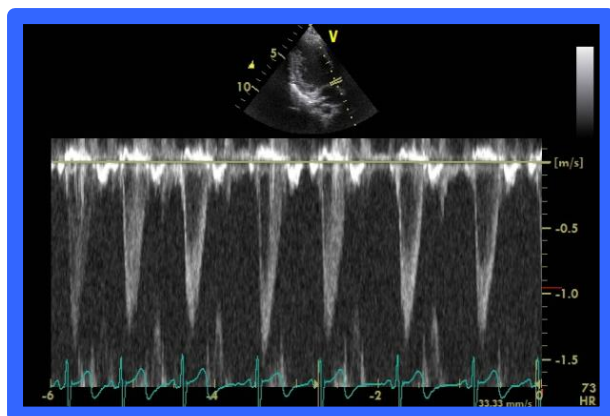


悪

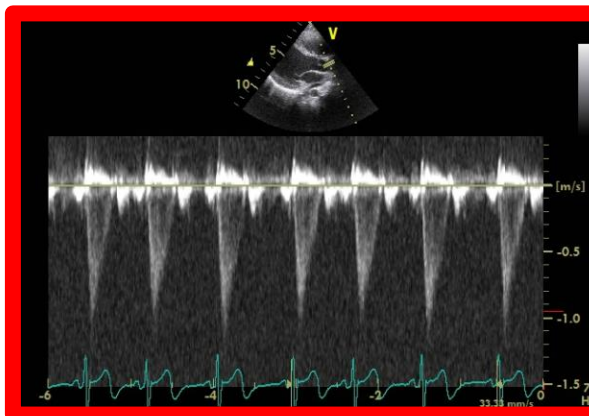


2) ドプラの入射角度は 30 度以下になるように工夫して記録する。大きな入射角度では、角度補正を用いても適切な計測はできない。(角度補正は原則として用いない)

良



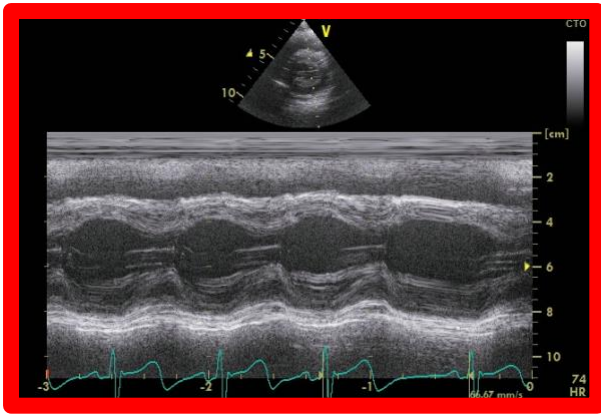
悪



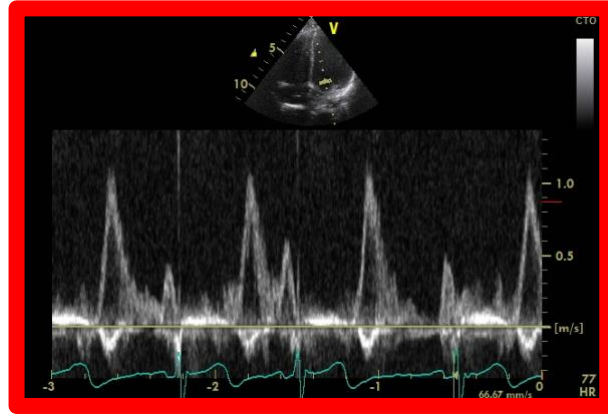
3) 感度は高すぎず低すぎず。Mモードでは壁描出が連続して見えるように。ドプラ波形はプロファイルが連続して見えるように調節し、『薄いひげ』の最先端を採用しない。Low cut filter を上げすぎると 0 線付近の波形が飛んでしまい、正確な計測が出来ないことがある。0 線付近までドプラ波形が見えるように調節して記録する。

悪

悪

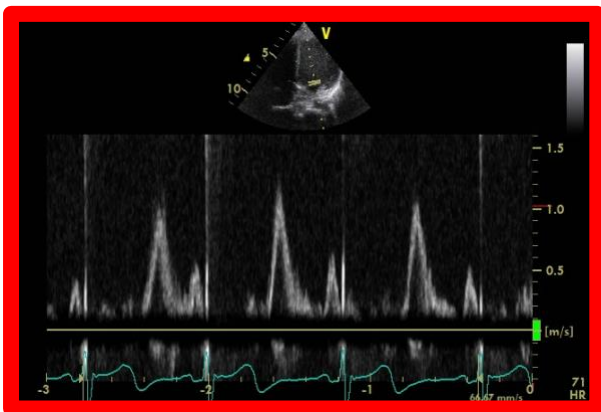


感度が高すぎて壁の境界が判別できない



プロファイルが連続するように
最先端の『薄いひげ』は採用しない

悪



0 線付近までドプラ波形が見える(プロファイルが追える)ようにフィルターを調節する。

4) 2 画面表示 (B モード + M モード、B モード + ドプラ) は、左右 2 画面でも上下 2 画面でもかまわない。ただし、計測値は『連続する 3~5 心拍のほぼ平均』を測定する(が原則)。

5) 記録と計測が困難な症例では、無理な計測は行わない(精度が下がる)。

【参考文献】

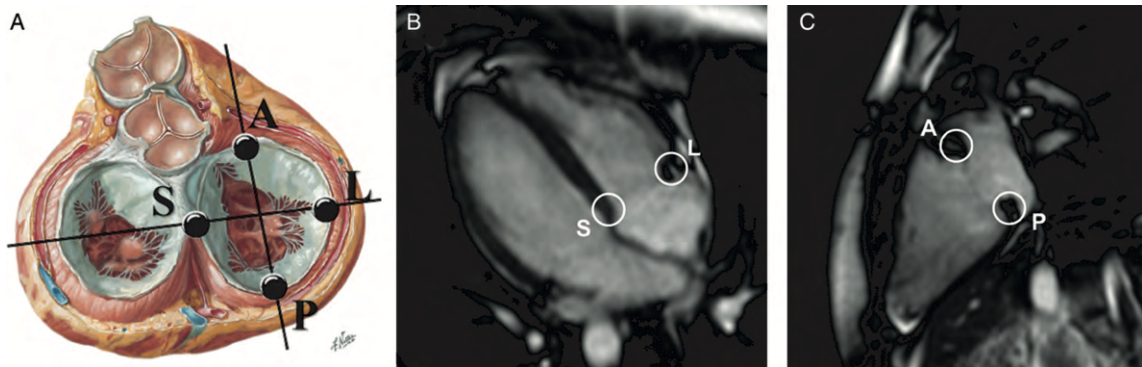
1. Lang RM, et al. Recommendations for cardiac chamber quantification by echocardiography in adults: an update from the American Society of Echocardiography and the European Association of Cardiovascular Imaging. J Am Soc Echocardiogr. 2015.
2. Kevin S. Roman et al. Determinants of Outcome in Fetal Pulmonary Valve Stenosis or Atresia With Intact Ventricular Septum, Am J Cardiol 2007;99:699-703

心臓 MRI での弁輪(三尖弁、肺動脈弁)計測について

計測方法に関しては、教科書: Clinical Cardiac MRI (Medical Radiology, Diagnostic Imaging) を参照する。

【三尖弁輪径】

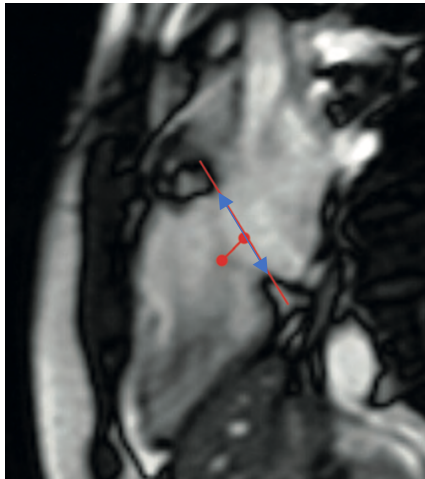
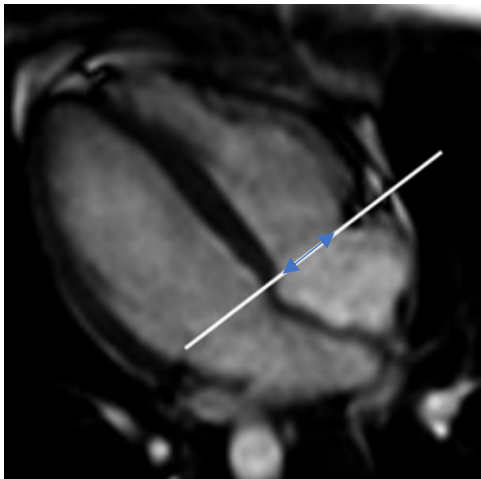
bSSFP(balanced steady state free precession)を用い、拡張末期において以下の画像(B, C)を描出する。



A: mid-septal(S), mid-lateral(L), mid-anterior(A), mid-posterior(P)の図解

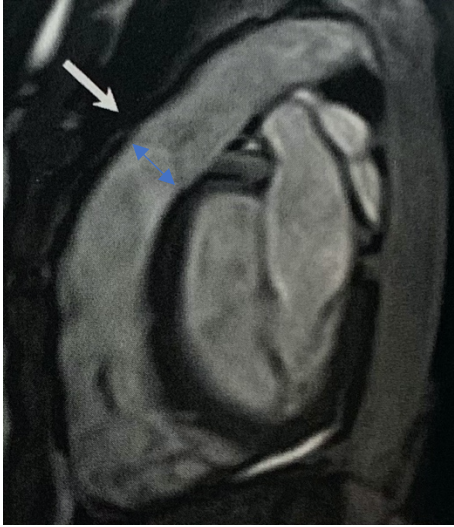
B: S と L を結ぶ距離を計測
(弁尖の付着部までの距離)

C: A と P を結ぶ距離を計測
(弁尖の付着部までの距離)



【肺動脈弁輪径】

bSSFP を用い以下の画像を描出し、肺動脈弁輪径を計測する。



【参考文献】

Four-dimensional geometric assessment of tricuspid annulus movement in early functional tricuspid regurgitation patients indicates decreased longitudinal flexibility
Interact Cardiovasc Thorac Surg. 2013 Jun;16(6):743-9.

心臓カテーテル検査での計測・評価について

【容量、径の計測方法】

1. LVEDV, ESV:大動脈弁輪基部から拡張末期、収縮末期それぞれの心内腔を、乳頭筋を含みトレースする。

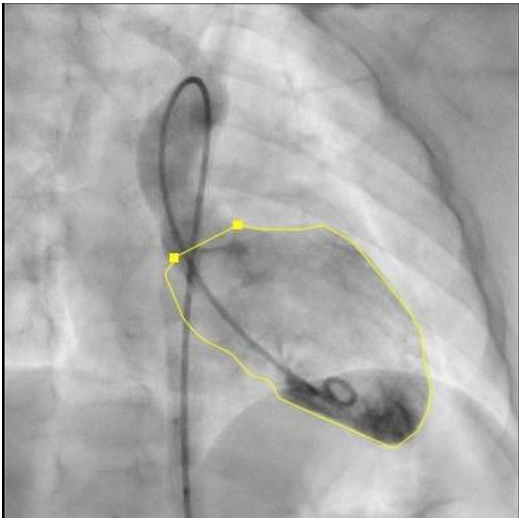


図1：拡張末期での LVEDV 測定例（正面）

2. RVEDV, ESV:肺動脈弁輪基部から拡張末期、収縮末期それぞれの心内腔を、乳頭筋を含みトレースする。

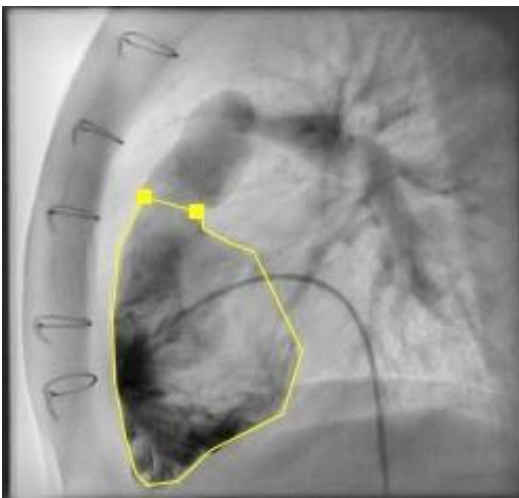

図2：拡張末期での RVEDV 測定例（側面）

3. 三尖弁輪径（mm）:正面または側面で拡張期最大径を計測する。

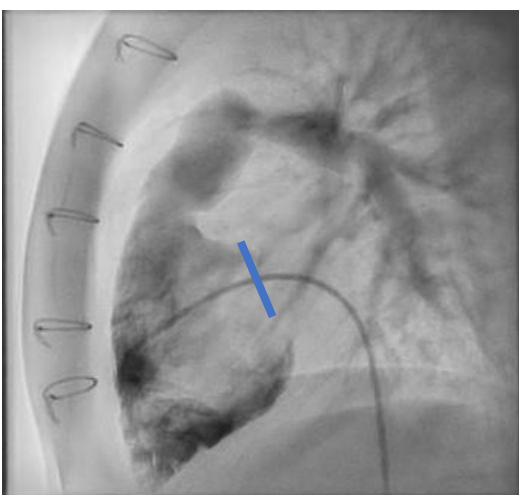


図3：RVG 側面での三尖弁輪径測定例

4. 肺動脈弁輪径 (mm) : 側面で収縮早期の肺動脈弁解放直後の弁輪径を計測する。

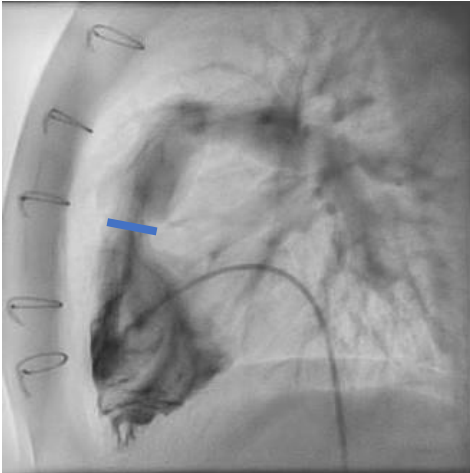


図4 : RVG 側面での肺動脈弁輪径測定例

【圧の測定方法】

1. LVEDP、RVEDP は心室収縮開始の圧で同部での偏曲点か、atrial kick と心室圧との谷の低い点をとる。

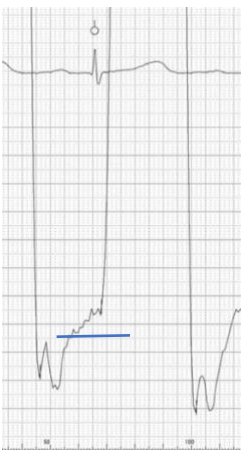


図5 : LVEDP の偏曲点での圧の求めかた

2. CVP : 右心房波の平均値をとる。

【容積の測定原理】

1. 左室拡張末期容積 (LVEDV:ml)、左室収縮末期容積 (LVESV:ml) , LVEF(%)

・ 左室容積は Area-length 法を用い、biplane で容積値 (V_0 : calculated volume) を計算し、これを補正して真の容積を算出している¹⁾。

補正方法は Graham 式を用いた ($V_0 < 15 V' = 0.733 \times V_0$ $V_0 > 15 V' = 0.974 \times V_0 - 3.1$)。

・ EF (駆出分画) = $EDV - ESV / EDV \times 100$ (%) で算出する。

2. 右室拡張末期容積 (RVEDV:ml)、右室収縮末期容積 (RVESV:ml) , RVEF(%)

右室容積は Simpson 法を用い、biplane で容積値 (V_0 : calculated volume) を計算し、これを補正して真の容積を算出している¹⁾。

補正方法は Graham 式を用いた ($V' = V_0 \times 0.649$)。

【参考文献】

1. Nakazawa M, et al. Right and left ventricular volume characteristics in children with pulmonary stenosis and intact ventricular septum. *Circulation* 1976;53:884-890
2. 青墳ら。小児心臓血管サイズの正常回帰式について-既報論文の集積と各回帰式の比較日小循誌 19(4), 421-430: 2003.
3. 森善樹 心臓カテーテル検査によって得られた結果をどう解釈するか 日小循誌 31(4), 148-156: 2015.